

AKÜ FEBİD 19 (2019) 011005 (34-39)

AKU J. Sci. 19 (2019) 011005 (34-39)

Doi: 10.35414/akufemubid.393882

Araştırma Makalesi / Research Article

Pseudocapillaria tomentosa* (Nematoda: Capillariidae)'nın Anatomik ve Morfolojik Özellikleri Üzerine Bir Araştırma**Mehmet Oğuz ÖZTÜRK**

Afyon Kocatepe Üniversitesi Fen-Edebiyat Fakültesi Moleküler Biyoloji ve Genetik Bölümü, Afyonkarahisar

e-mail: oozturk@aku.edu.tr ID: http://orcid.org/0000-0001-7263-3585

Geliş Tarihi: 12.02.2018 ; Kabul Tarihi: 02.04.2019

*:Bu çalışma, doktora tezinin bir bölümünden türetilmiştir.

Anahtar Kelimeler*Cyprinus carpio*;
Manyas Gölü;
*Pseudocapillaria tomentosa***Öz**

Bu çalışmada, Manyas Kuş Gölü'ndeki sazan (*Cyprinus carpio* L.) balıklarında parazit bir tür olan *Pseudocapillaria tomentosa* (Dujardin, 1843)'nin morfolojik ve anatomik özellikleri tanımlandı. Böylece, özellikle cyprinidae taksonundaki balıklar için önemli bir patojen tür olan *Pseudocapillaria tomentosa*'nın daha kolay tanınması için bir veri tabanı oluşturuldu. Ayrıca, kültür balığı yetiştiriciliğindeki *Pseudocapillaria tomentosa* kaynaklı problemler için farkındalık oluşmasına katkıda bulunuldu.

An Investigation on Anatomic and Morphological Characteristics of *Pseudocapillaria tomentosa* (Nematoda: Capillariidae)**Keywords***Cyprinus carpio*; Lake
Manyas;
Pseudocapillaria tomentosa.**Abstract**

In this study, the morphological and anatomical characteristics of *Pseudocapillaria tomentosa* (Dujardin, 1843), a parasitic species in carp (*Cyprinus carpio* L.) fishes in Manyas Bird Lake, were described. Thus, a database was created for easier identification of *Pseudocapillaria tomentosa*, an important pathogen species, especially for the cyprinidae fish taxon. It also, contributed to awareness of the problems caused by *Pseudocapillaria tomentosa* in cultured fish culture.

© Afyon Kocatepe Üniversitesi

1. Giriş

Nematoda taksonuna ait bir tür olan *Pseudocapillaria tomentosa* (Dujardin, 1843) günümüze kadar çeşitli sinonim isimlerle tanımlanmıştır: *Trichosomum tomentosum* Dujardin, 1843. *T. cyprini* Dising, 1851. *Trichosoma brevispiculum* Linstow, 1873. *Capillaria leucisci* Hesse, 1923. *C. catostomi* Pearse, 1924. *C. tuberculata sensu* Lewaschoff, 1929. *C. bakeri* Mueller & Van Cleave, 1932. *C. lewaschoffi* Heinze, 1933. *C. rutili* Zakhvatkin et Azheganova, 1940. *C. ugui* Yamaguti, 1941. *C. amurensis* Finogenova, 1967. *C. gobionina* Lomakin, 1971. *C. pseudorasbora* Wang, Zhao et Chen, 1978. *Skrjabinocapillaria elapichthyalis* Wang, 1982 (Anderson, 1992).

Pseudocapillaria tomentosa (Dujardin, 1843) paleoarktik bölgede yayılış gösteren parazitik bir türdür (Anderson 1992). Söz konusu parazit tür cyprinidae'den *Leuciscus*, *Rutilus*, *Aspius*, *Phoxinus*, *Scardinius*, *Tinca*, *Alburnus*, *Vimba*, *Abramis*, *Blicca*, *Gobio*, *Barbus*, *Cyprinus* ile diğer bazı teleostei grubu balıkların (*Cobitis*, *Blennius*, *Gobius*, *Stizostedion*; *Lota*, *Anguilla*, *Esox*, *Siluris*) sindirim borusunda yaşamaktadır (Bykhovskaya-Pavlovskaya, 1962).

Pseudocapillaria tomentosa'nın patojen bir tür olduğu ifade eden Moravec (1985), yüksek enfeksiyon olgusuna sahip genç cyprinid balıklarında önemli ekonomik kayıplara neden olduğunu tespit etmiştir. Bykhovskaya-Pavlovskaya (1962) da bu parazit ile ilgili olarak, konağın bağırsak çeperinde kanama, ülser, vb. nekrotik yaralara sebep olduğuna işaret etmektedir.

Bu çalışmayla, özellikle cyprinidae taksonundaki balıklarda yaygın patojenik bir tür olan *Pseudocapillaria tomentosa*'nın daha iyi tanınması için morfolojik-anatomik özelliklerin detaylı olarak açığa çıkarılması amaçlanmaktadır. Böylece, söz konusu parazit türün daha kolay tanınarak, ileride bu alanda yapılacak çalışmalarda karşılaşılabilecek güçlüklerinin giderilmesine katkıda bulunacak kaynaklardan birisinin oluşturulması hedeflenmektedir.

2. Materyal ve yöntem

2.1. Çalışma alanı

Eski adı Milepolis veya Aphnitis olan Manyas Kuş Gölü, tektonik yapılı bir göl olup, Marmara Denizi'nin Güneyinde Bandırma'ya yaklaşık 15 km uzaklıktadır. Göl, 40°11'K ve 27°58'D coğrafik koordinatları arasında yer almaktadır. Gölün yüzölçümü 155 km², derinliği 3.4 m'dir (Balık, 1987).

Manyas göl tabanının bazı bölgelerde çakıl ve kum bulunsa da genellikle sarı-siyah renkli balçıkla kaplandığı, bunun sonucunda da göl renginin sarı-kahverengi karışımı bulanık bir görüntü aldığı belirtilmektedir. Çevresi genelde sazlıklarla kaplı olan göl, limnolojik açıdan ötrofik karakter özelliğine sahip olduğuna işaret edilmektedir (Akçaalan, 1999).

Kuş Gölü'nün Kuzey Doğusunda, Kuş Cenneti Milli Parkı yer almaktadır. Milli Park 64 hektar büyüklüğündedir. Parkta söğüt ağaçları ile kamışlık alanlar büyük yer kaplamaktadır. 1938 yılında Curt Kosswig tarafından keşfedilen bu alan, 1959 yılında Avrupa'nın en önemli kuş yerleşim alanlarından biri olarak tanımlanmıştır. Kuş Cenneti Mili Parkı, 1976 yılında Avrupa Konseyince A sınıfı diploma ile ödüllendirilmiştir. Bu ödül, günümüze kadar her beş yılda bir yenilenmeye devam etmektedir (Balık, 1987).

2.2. Çalışma materyalinin temini ve incelenmesi

Çalışma süresince incelenen balıklar 1998 yılında yöredeki balıkçıların yardımları ile fanyalı ağ kullanılarak yakalandı. Tür tespiti (Geldiay ve Balık,

1988)'dan yararlanılarak gerçekleştirildi. Parazit bakışı için balıklar, ürogenital açıklıktan itibaren anteriördeki farinks seviyesine kadar disseksiyon yapılarak karın boşluğu açıldı. Karaciğer, dalak, kalp, mezenter, hava kesesi gibi iç organlar vücut boşluğundan alınarak her biri ayrı bir inceleme kabına yerleştirildi. Sindirim borusu mumlu petri kaplarına alınarak 3 eşit parçaya ayrıldı (mide, doudenum, ileum). Stereo mikroskop yardımıyla parazit bakışı yapıldı.

2.3. Nematod örneklerinin toplanması, fiksasyonu ve boyanması

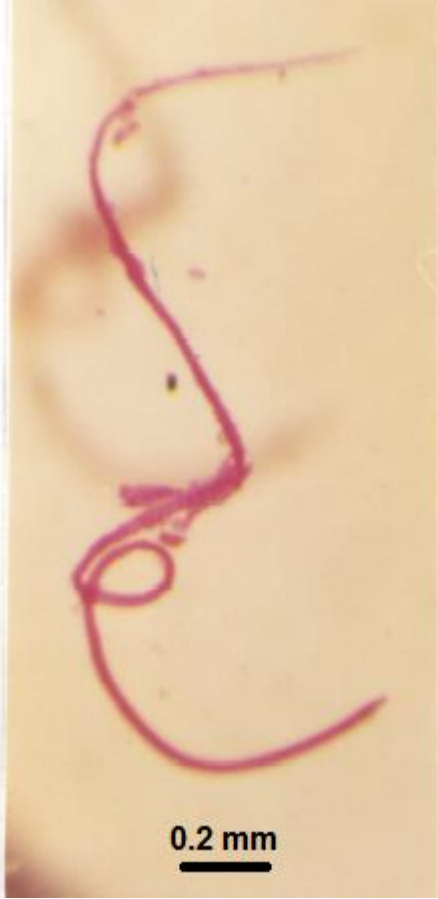Parazit numuneleri, pens ve pipet yardımı ile konak balık dokusundan uzaklaştırılıp, fizyolojik su ortamı petrilere alındı. Parazitler seyreltik glacial asetik asit içine bırakılarak fiksasyon işlemine tabi tutuldu. Numuneler daha sonra %70 etil alkol içine alındı. Numunelerin anatomik ve morfolojik yapılarının ortaya çıkarılabilmesi için Heidenhain's hematoxylen ile boyama işlemine tabi tutuldu (Pritchard & Kruse, 1982). Boyama işlemi takiben örnekler dehidratasyon işlemi için etil alkol serilerinden geçirildi (% 35, 50, 70). Daha sonra materyaller lam üzerine alındı ve gliserin-jel ortamının içine bırakılıp, örtü lameli sabitlendi. Preparatın bir köşesine parazitin türü, stok numarası, diğer köşesine ise konak canlıının yaşadığı lokalite, konak canlı türü, parazitin bulunduğu organ ve inceleme tarihi yazıldı.

2.4. Numunelerin değerlendirilmesi

Çalışma süresince tespit edilen parazitlerin fiksasyonu ve boyanması sürecinde Pritchard & Kruse (1982)'un önerdiği metodlardan yararlanıldı. 10 adet parazit numunenin anatomik kısımlarının ölçümü (Bykhovskaya-Pavlovskaya, 1962)'ya göre gerçekleştirildi. Şekil çizimleri Bauchlomb mikroskopunda kamera lusida yardımıyla gerçekleştirildi. Fotoğraflar ise Zeiss ışık mikroskopuna bağlanmış otomatik orthomat mikroskop kamerası yardımı ile çekildi. Parazit numunelerin tür tanımlamasında (Bykhovskaya-Pavlovskaya, 1962; Anderson, 1992)'dan yararlanıldı.

3. Bulgular

Manyas Kuş Gölü'nden temin edilen 159 sazan (*Cyprinus carpio* L., 1758) balığındaki *Pseudocapillaria tomentosa* taksonuna ait morfolojik ve anatomik özellikler detaylı olarak tanımlanmış ve şekillerle gösterilmiştir.

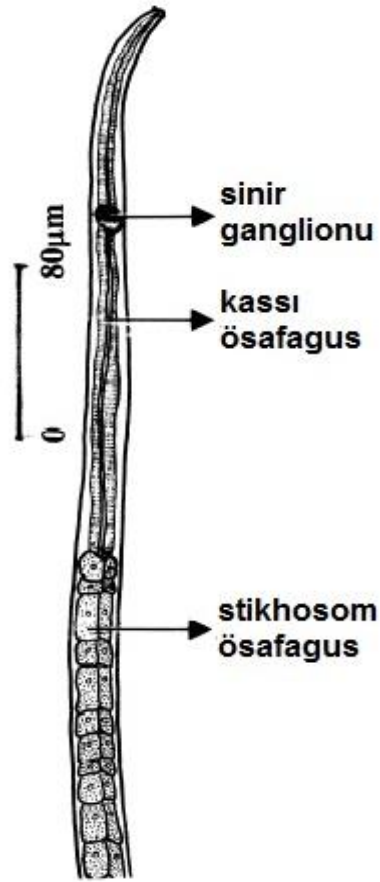


Şekil 1. *P. tomentosa*'da genel görünüm (orijinal)

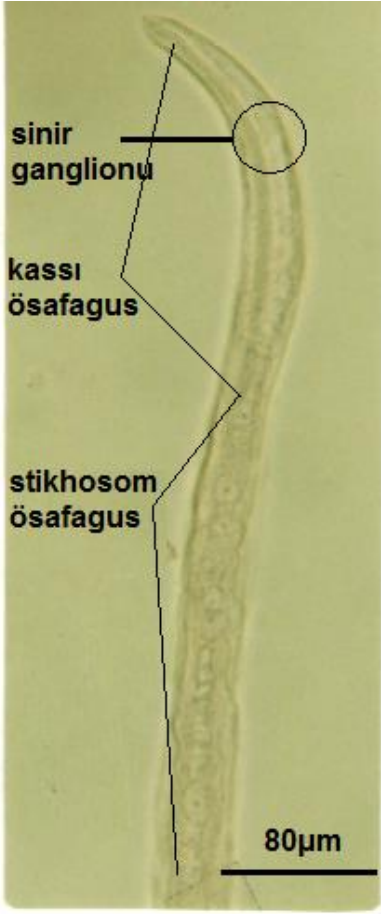
Pseudocapillaria tomentosa küçük ince bir nematodtur (Şekil 1). Vücudun anterior tarafı iyice incelenerek ipliksi bir görünüm almıştır. Vücut ışık geçirgen özellikte renksiz bir kutikula ile örtülüdür. Ağız 4 küçük papil ile çevrili olup, doğrudan ösafagusa açılmaktadır. Dioik özellikteki bu türün dişi ve erkek bireylerine ait morfolojik ve anatomik özellikler şu şekildedir:

Erkek birey: Vücut uzunluğu 3.80-5.60 (4.70) mm, orta bölümündeki genişliği ise 34-46 (38) μ m olarak ölçülmüştür. Ağız takip eden ösafagus kasımsı ve kasımsı olmayan (stikhosom) iki kısımdan meydana gelmektedir. Kaslı ösafagus 150-285 (208) μ m boyunda tanımlanmış olup, ağız boşluğundan hemen sonra yer almaktadır. Bu kısım üzerinde yer alan sinir halkasının anterior uç kısmı olan uzaklığı


58-75 (64) μ m değerinde kaydedilmiştir. Ösafagusun stikhosom kısmı ise, tek tabakalı stikhosit hücrelerden meydana gelmekte olup, 230-270 (240) μ m uzunluğunda belirlenmiştir (Şekil 2, 3). Erkek genital yapıların en büyüğü olan testis, vücudun posterior kısmında büyük bir yer tutmaktadır. Genital ürünlerin dışarı iletiminde görev yapan spikül; düz cidarlı, dikensiz ve transversal oluklu olup, 242-244 (243) μ m uzunluğunda ve 14-15 (14) μ m eninde ölçülmüştür (Şekil 4). Spikül'ün kaide kısmındaki ucu huni şeklinde, uç kısmı ise yuvarlak, dar ve dikensiz olup, hafif bir şekilde ventrale doğru kıvrılma göstermektedir. Spikül bir kın tarafından baştan sona kuşatılmaktadır. Spikül kını dikensiz ve düz olup, transversal enine çizgiler içermektedir (Şekil 5). Erkek bireylerin posterior ucunda yer alan kuyruk kısa ve yuvarlak olup, ventro-lateral bölgesinde her biri birer küçük papil taşıyan 2 küresel lop yer almaktadır (Şekil 6).



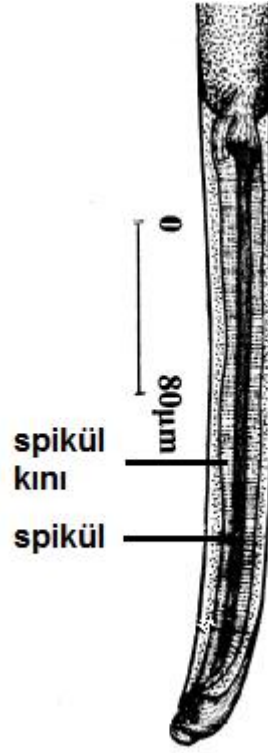
Şekil 2. *P. tomentosa*'da anterior kısım (orijinal)



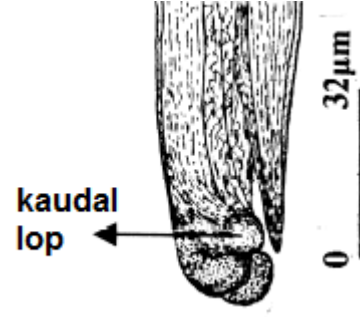
Şekil 3. *P.tomentosa*'da ösafagus (orijinal)



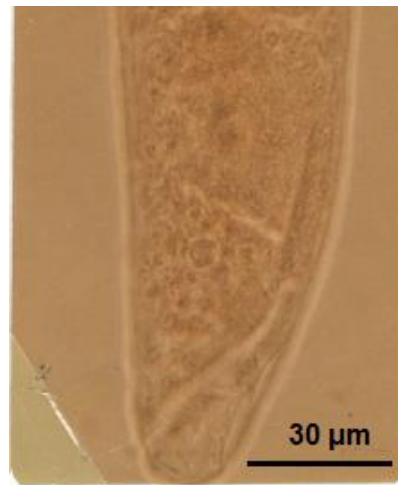
Şekil 4. Erkek *P.tomentosa*'da spikül (orijinal)



Şekil 5. Erkek *P.tomentosa*'da spikül ve kın yapısı (orijinal)

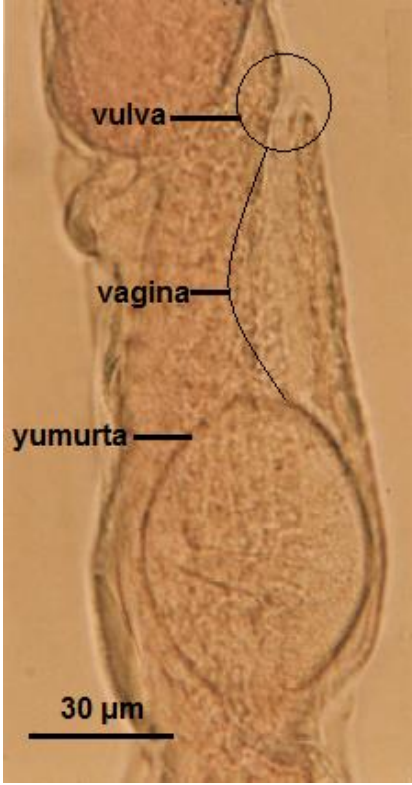


Şekil 6. Erkek *P.tomentosa*'da posteriör uç kısım

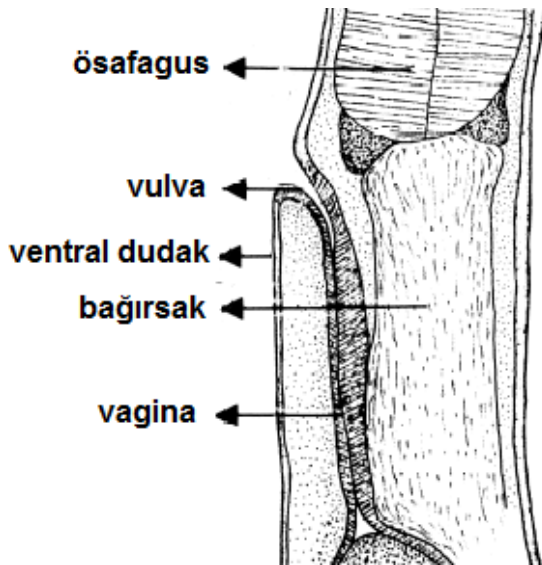


Şekil 7. Dişi *P.tomentosa*'da posteriör uç kısım (orijinal)

Dişi birey: Vücut 6.13-11.9 (9.4) mm boyunda, vücudun orta kısmındaki enleri ise 45-71 (53) μm olarak ölçülmüştür. Ösafagus'un stikhosom bölümü 2.7-4.9 (3.8) mm, kasımsı özellikteki kısmı ise 217-293 (255) μm uzunluğunda kaydedilmiştir. Siner ganglionunun anterior uca olan uzaklığı 61-78 (73) μm olarak belirlenmiştir. Dişi bireylerde vücudun posteriyör kısmı yuvarlak ve anüs subterminal konumdadır (Şekil 7).

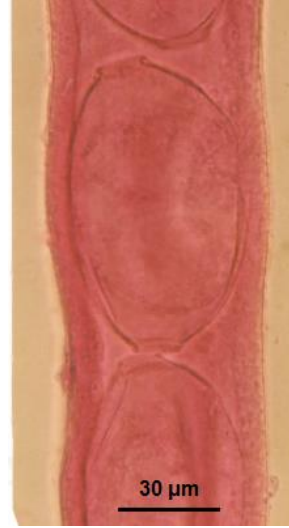

Şekil 8. Dişi *P.tomentosa*'da genital açıklık (orijinal)



Şekil 9. Dişi *P.tomentosa*'da vulva ve genital açıklık (orijinal)

Vulva genellikle ösafagusun bitiş yerinin biraz gerisinden dışarı açılmaktadır (Şekil 8). Vulva dudakları büyük olmayıp sadece anterior dudak belirgin şekilde büyüme göstermiştir (Şekil 9). Ovaryum rektal bölgeden başlayıp anteriöre doğru uzanmaktadır. Ovaryum ile vulva arasındaki kısmı dolduran uterus çok sayıda yumurtayı tek sıra halinde taşımaktadır. Yumurtalar düz cidarlı ve elipsoit şekilli olup, boyu 64-72 μm , eni 39-42 μm olarak belirlenmiştir (Şekil 10).



Şekil 10. *P.tomentosa*'da yumurta (orijinal)

4. Tartışma

Bu araştırmada, Manyas Kuş Gölü'ndeki sazan (*Cyprinus carpio* L.) balıklarında parazit olarak yaşayan ve nematoda taksonuna ait bir tür olan *Pseudocapillaria tomentosa* (Dujardin, 1843)'nin sistematik yeri referans kaynaklar (Bykhovskaya-Pavlovskaya, 1962; Anderson, 1992) esas alınarak belirlenmiştir.

Araştırma alanındaki numunelerden türetilen ve bulgular bölümünde sunulan metrik ölçümler bu çalışmaya özgüdür. Ayrıca türe özgü olan karakteristik kısımlar (anterior ve posteriyör terminal kısım, vulva ve genital açıklık bölümü, yumurta şekli, spikül ve spikül kını), Türkiye'de ilk defa bu çalışmayla ortaya çıkarılmış olan orijinal verilerdir. Böylece, bu alanda ileride yapılacak çalışmalar için, söz konusu türün daha iyi tanınması ve bilinmesine katkıda bulunulmuştur.

Paleoarktik bölgede geniş bir yayılım alanına sahip olan (Anderson 1992) ve özellikle cyprinidae taksonundaki balıklar için önemli bir patojen parazit olarak bilinen (Moravec, 1985) *Pseudocapillaria tomentosa*, Anadolu'da *Cyprinus carpio* ve *Carassius gibelio*'da kaydedilmiştir (Demir ve Karakişi, 2016; Vilizzi ve ark., 2015). Bu parazitin diğer birçok tatlı su balığında (*Cobitis*, *Esox*, *Gobius*, *Siluris*) bulunduğu dair kayıt vardır (Anderson, 1992).

Pseudocapillaria tomentosa'nın patojenitesi ile ilgili olarak yapılan çalışmalar sonucunda, parazitin zebra ve sazan balıklarında yaralanmalara ve önemli ekonomik kayıplara neden olduğu belirtilmiştir (Moravec, 1985; Kent ve ark., 2002). Bykhovskaya-Pavlovskaya (1962) da benzer bir görüşe yer vererek parazitin konak balık bağırsak çeperinde kanama, ülser, vb. nekrotik yaralara sebep olduğuna işaret etmiştir. Çalışma alanındaki enfeksiyonlu *C. carpio*'da ise yukarıda sözü edilen olgulara rastlanılmamıştır. Bu sonuca ulaşılmasında; çalışma alanının doğal göl olması, muhtemel ölü balıkların göldeki su kuşları gibi predatörler tarafından yenilme ihtimali, yalnızca canlı balıkların araştırma materyali olarak temin edilebilmiş olması ve konak balıklardaki enfeksiyonun düşük seviyede bulunması gibi olguların etkili olduğu kanısına varılmıştır.

5. Sonuç

Sonuç olarak, Manyas Kuş Gölü'ndeki sazan (*Cyprinus carpio* L.) balıklarında bulunan ve patojenik bir tür olan *Pseudocapillaria tomentosa*'nın morfolojik-anatomik özellikleri şekiller desteğiyle detaylı olarak açıklanmıştır. Böylece söz konusu parazit türün daha kolay tanınması için bir veri tabanı oluşturulmuştur. Ayrıca bu kapsamda ileriki yıllarda, Manyas Gölü veya diğer sulak alanlarda kültür balığı yetiştiriciliğinin yapılması sürecinde, bu parazit kökenli problemler için farkındalık ve bilinirlik algısının oluşmasına katkıda bulunulmuştur.

5. Kaynaklar

- Anderson, R.C. 1992. Nematode parasites of vertebrates, their development and transmission, CAB International, Wallingford Oxon OX 10 8 DE UK. P. 578.
- Balık, S. 1987. Kuş Gölü balıkları ve balıkçılığı. II. Bandırma Kuş Cenneti ve Kuş Gölü Sempozyumu. 4 -5 Haziran 1987, Bandırma, p. 47-59.
- Bykhovskaya-Pavlovskaya, I.E. 1962. Key to the parasites of the freshwater fishes of the U.S.S.R. Translated Birroh A. and Cole Z.S. Israel Program for Scientific Translations, Jerusalem, p.916.
- Demir, S. and Karakişi, H. 2016. Metazoan Parasite Fauna of the Prussian carp, *Carassius gibelio* (Bloch, 1782) (Cyprinidae), from Marmara Lake, Turkey. *Acta Zoologica Bulgarica*, **68** (2): 265-268.
- Geldiay, R. ve Balık, S. 1988. Türkiye tatlı su balıkları. E.Ü. Fen Fak. Yayınları, No. 97, İzmir, p. 519.
- Kent, M.L., Bishop-Stewart, J.K., Matthews, J.L., Spitsbergen, J.M. 2002. *Pseudocapillaria tomentosa*, a Nematode Pathogen, and Associated Neoplasms of Zebrafish (*Danio rerio*) Kept in Research Colonies. *Comparative Medicine*, **52**, (4): 354-358.
- Moravec, F. 1985. Occurrence of the endoparasitic helminths in tench (*Tinca tinca* L.) from the Macha Lake fishpond system. *Vestern Spolecia Zoologica*, **49**: 32-50.
- Pritchard, M.H. ve Kruse, G.O.W. 1982. The Collection and Preservation of Animal Parasites. Univ. Of Nebraska Press, Lincoln, U.S.A, p. 141.
- Vilizzi, L., Tarkan, A.S., Ekmekçi, F.G. 2015. Parasites of the common carp *Cyprinus carpio* L., 1758 (Teleostei: Cyprinidae) from water bodies of Turkey: updated checklist and review for the 1964–2014 period. *Turkish Journal of Zoology*, **39**: 545-554.